Functie

Functie: flexie

Functie: flexie

3 elleboog buigers:

- biceps brachii n musculocut
- brachialis n musculocut
- brachioradialis n rad

Functie: flexie

3 elleboog buigers:

- biceps brachii
  - krachtiger in supinatie
  - weinig activiteit in biceps in pronatie, tenzij weerstand aan supinatie
  - eerst supinator dan elleboog buiger
- brachialis
  - enige buiger ook voorarm in pronatie
- brachioradialis
  - geen vrijwillige spier

Functie: flexie

Mythe = 3 elleboog buigers: *in feite maar 1*

- biceps brachii
  - krachtiger in supinatie
  - weinig activiteit in biceps in pronatie, tenzij weerstand aan supinatie
  - eerst supinator dan elleboog buiger
- brachialis
  enige buiger ook voorarm in pronatie
- brachioradialis
  geen vrijwillige spier

Functie: supinatie

- biceps brachii
  meest krachtige supinator:
  énkel als de elleboog minstens gedeeltelijk geplooid is
  - neemt toe met elleboog flexie
  - 0 in ext max op 90°
- supinator
  - primaire supinator bij gestrekte elleboog
  - helpt de biceps als elleboog geplooid is

Anatomie van de distale biceps

- biceps musculotendineus geheel draait 90°

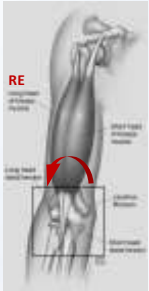

Anatomie van de distale biceps

- biceps musculotendineus geheel draait 90°
- lengte insertie = 16 - 21 mm, breedte 3 - 6 mm aan ulnaire zijde

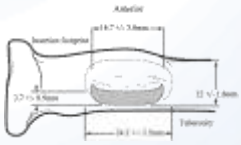

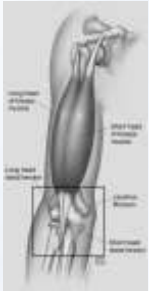

Anatomie van de distale biceps

- biceps musculotendineus geheel draait 90°
- lengte insertie = 16 - 21 mm, breedte 3 - 6 mm aan ulnaire zijde
- Prominente radiale rand in 88%: cam die supinatiekracht ↗
- 10/17 korte - lange kop hebben gescheiden insertie:
  Athwal JSES 2007, Eames JBJS 2007, Jarrett JSES 2012
  - korte kop : distaal en anterieur : flexor
  - lange kop : proximaal en verder posterieur tot de as van rotatie : supinator

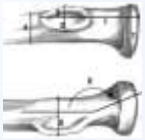

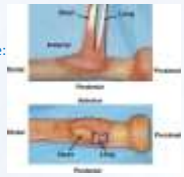

Anatomie van de distale biceps

- bicipitoradiale bursa tussen biceps en tuberositas radii
- frictievrije beweging tds pro-supinatie
- zo nl : n zichtbaar op echo of nmr

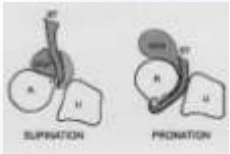

Anatomie van de lacertus fibrosus biceps

- zit vast aan de lang kop
- draait rondom de korte kop
- hecht aan de fascia van de voorarm
- kracht greep: prox migratie v spierbuik: ↑ cross-sectionele volume v voorarm: biceps pees naar ulnair getrokken
- ↑ max force: aanleiding tot ruptuur

Waarom faalt de distale biceps?

1. Mechanisch

- chronische slijtage > acuut letsel
- impingement van biceps
- 50% ↓ ruimte in pronatie

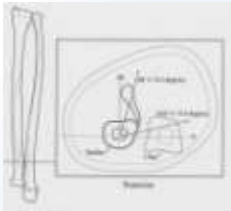



85% vd radio-ulnaire ruimte = ingenomen door de biceps pees

Waarom faalt de distale biceps?

1. Mechanisch

- "ulnaire abductie" : tds pronatie : radius draait over ulna + distale ulna beweegt lateraalwaarts

Ray JBJS 1951

- beenderige oneffenheden: prominente rand erodeert de pees tds pronatie

Waarom faalt de distale biceps?

1. Mechanisch

- "ulnaire abductie" : tds pronatie : radius draait over ulna + distale ulna beweegt lateraalwaarts

Ray JBJS 1951

- conflict in proximale radioulnaire ruimte
- beenderige oneffenheden: prominente rand erodeert de pees tds pronatie

Waarom faalt de distale biceps?

2. Biologisch

- bloed toevoer
- 3 zones Seiler JSES 1995
- 2de zone vooral kwetsbaar

⟷ avulsie v bot

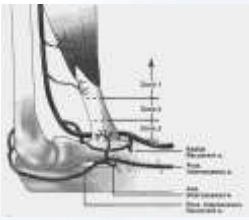

Waarom faalt de distale biceps?

3. Bursa?

- recurrente bursitis
- bursa wordt fibrotisch
- beschadigt pees
- basis van tendinosis

⟷ bursitis secundair

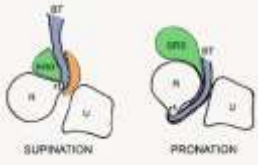

Pathologie van de distale biceps

- complete avulsie v tuberositas radii
- minder voorkomend:
  - partiële scheur vd distale biceps pees insertie
  - tendinose
  - bursitis vd biceps bursa

Pathologie : Scheur van de distale biceps

- scheurt af v bot thv insertie
- dominante arm
- vroeger zgn. zz: nu 1,2 / 100.000
- multifactorieel

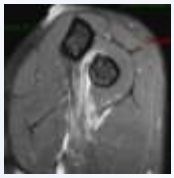

Pathologie 3/ Scheur van de distale biceps

Eigen ervaring? Zoekopdracht 287151 : 350/49

- 45% dominante arm 21/49, 19 n-dom, 9?
- man 43/49
- frequenter ?

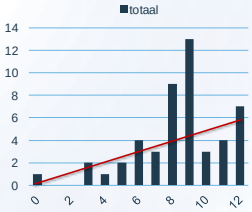

Classificatie van een scheur

complete ruptuur:

- acute (< 4w)
- chronisch (> 4 w)
  - lacertus intact
  - lacertus #

partiële ruptuur:

- insertie
- intrasubstance (elongatie)

(1) Complete scheur

- middelbare leeftijd (24)-50-(77)
- toegenomen risico: anabolic steroid – rokers
- **één trauma:** eccentrische kracht op de geplooide elleboog
- klinische diagnose! ⟷ toch vaak gemist!
  - pat kan de arm nog plooien
  - zwelling
  - brachialis pees gezien en gevoeld als biceps

(1A) Acute complete scheur

- plots, scherp scheurend gevoel: "pop"
- intense pijn, ebt weg na paar uur ⟶ doffe pijn
- typisch: zwelling en blauwe plek over mediale aspect vd elleboog
- als lacertus # : abnormale contour vd biceps

(1A) Acute complete scheur

- drukgevoeligheid in antecubital fossa
- zwakte +++ in flexie en supinatie vd elleboog tegen weerstand
- **hooktest (O'Driscoll): geen pees: defect** 100% sensitiviteit!

(1A) Acute complete scheur

- geplooide arm
- niet palperen maar aanhaken
- van lateraal
- de biceps = meest superficiële spier in het anterieure compartiment vd arm
- geen krachtige flexie: brachialis
- gewoon elleboog supineren

Conservatieve R/ complete scheur

- acceptabele functionele resultaten?
  - geen verlies aan kracht of beweging
    Caroll & Hamilton JBJS 1967
  - 21% minder flexie, 27% verlies aan supinatie kracht
    Baker & Bierwagen JBJS 1985
  - 31% minder flexie, 40% verlies aan supinatie kracht + vermoeidheidspijn
    Morrey JBJS 1985

Operatieve R/ acute complete scheur

1/ niet-anatomisch herstel (of tenodesis)

- aan proximale ulna of brachialis
- verbetert supinatie kracht NIET
- enkel voor chronische rupturen

Operatieve R/ acute complete scheur

2/ anatomisch herstel

- op de tuberositas radii = golden standard
  97% flexion and 95% supination strength
- one incision: anterior approach
- two incision techniek

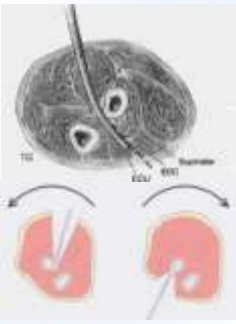

Biomechaniek van de distale biceps

- anterieur herstel

Schmidt JSES 2010

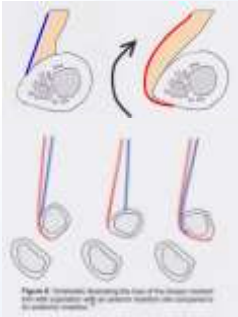

Biomechaniek van de distale biceps

- anterieur herstel
  - in pronatie: geen verschil in moment arm

Schmidt JSES 2010

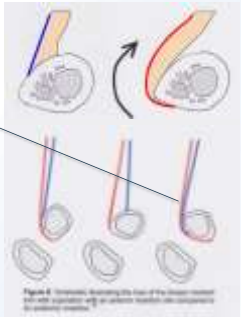

Biomechaniek van de distale biceps

- anterieur herstel
  - in pronatie: geen verschil in moment arm
  - in neutraal: -27 %

Schmidt JSES 2010

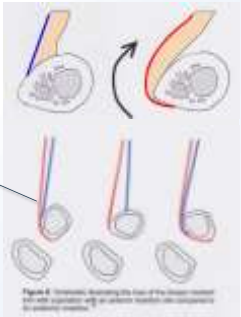

Biomechaniek van de distale biceps

- anterieur herstel
  - in pronatie: geen verschil in moment arm
  - in neutraal: -27 %
  - in supinatie: -97 %

Schmidt JSES 2010

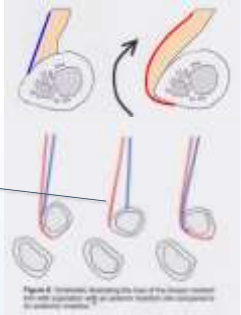

(1B) Chronische complete scheur

- biceps asymmetrie
- spier zwakte (supinatie)
- doffe stekende pijn
  - → geen pijn
  - → chronische activiteit gerelateerde pijn

Operatieve R/ chronische complete scheur

Resultaat vd operatieve R/ vd distale biceps:

lang preoperatieve tijdsinterval

Operatieve R/ chronische complete scheur

- gemiddelde lengte v distale pees = 7cm
- bij laattijdig herstel
  - pees > 4cm :
    - *reattach: initiële contractuur zal verdwijnen (muscle fiber stretch)*
  - zo < 4 cm :
    - *zo indicatie = activiteitsgebonden pijn: tenodese à de brachialis*
    - *zo indicatie = nood à betere kracht en uithouding: anatomisch herstel: allogreffe*

Hallam JSES 2004

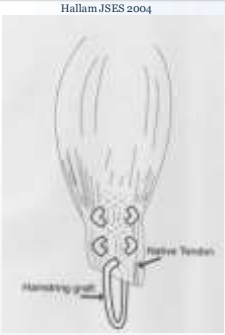

(2) Partiële scheur

- diagnose = moeilijk!
- geen tot minimaal trauma
- chronische pijn in antecubital fossa
- geen deformiteit: normale contour van de biceps
- pijn (en zwakte) bij flexie en supinatie vd elleboog tegen weerstand
- hook test is pijnlijk maar pees is intact

R/ partiële scheur

- initiële conservatieve R/
- bij falen ⟶ Operatieve R/
- Eames: bursoscopy: 50% ⟶ 25%
  Eames TSES 2006
- simpel debridement NIET effectief!
  Bourne, Morrey Clin Orthop 1991

Samenvatting distale biceps

What's in?

- biceps supinator
- steeds frequenter
- distaal ook 2 pezen
- anatomisch herstel

What's out?

- biceps buiger
- zz, 3%
- één enkele pees
- conservatief is goed

Samenvatting distale biceps

What is still in debate?

- approach: single / two incision
- fixatie: transosseus (?), ankers, endobutton en/of interferentieschroef
- postoperatief protocol / revalidatie

Dr. Frédéric De Schrijver

Hand & elbow surgeon
Orthopedie Herentals
Belgium

BEDANKT!

HASTA LA VISTA